

U. Ott¹, B. Hölzel^{1,2}

Meditationsforschung: neuroanatomische Befunde

Meditation Research: neuro-anatomical findings

Zusammenfassung

Meditation kann als Form mentalen Trainings verstanden werden, das dazu dient, die Regulation des vegetativen Nervensystems, der Aufmerksamkeit und der Emotionen zu verbessern. Mithilfe bildgebender Verfahren (strukturelle Kernspintomographie) hat die neurowissenschaftliche Forschung der letzten Jahre untersucht, mit welchen strukturellen Veränderungen im Gehirn die Meditationspraxis einhergeht. Dieser Artikel gibt einen zusammenfassenden Überblick über die Befunde der bisher publizierten Studien, die erfahrene Meditierende mit Nicht-Meditierenden verglichen. Es wird weiterhin auf Ergebnisse der ersten vorliegenden Längsschnittstudien eingegangen, die Personen vor und nach mehrwöchigen Meditationskursen untersuchten. Die in diesen Studien identifizierten Hirnregionen sind an der Regulation vegetativer Funktionen, der Aufmerksamkeit und der Emotionsregulation beteiligt, und die strukturellen Veränderungen unterstützen vermutlich die von den Meditierenden berichteten Verbesserungen dieser Funktionen. Die Kenntnis der mit der Meditationspraxis einhergehenden neurobiologischen Veränderungen ist wesentlich, um die Techniken gezielt klinischen Populationen zugänglich zu machen.

Schlüsselwörter

Meditation, Training, Selbstregulation, Neuroplastizität, Bildung

Abstract

Meditation practices can be conceived as forms of mental training for enhancing the ability to regulate autonomic arousal, attention, and emotions. Recent research has utilized neuroimaging methods (anatomical magnetic resonance imaging) to identify brain regions that show morphological changes following the practice of meditation. In this article we summarize the findings of published studies comparing experienced meditators and non-meditators. Furthermore, we'll briefly review results of the first longitudinal studies that investigated participants of 8-week meditation courses and compared images taken before and after the training. Brain regions that were identified in these studies are involved in the regulation of autonomic functions, attention, and emotion. Morphological changes in these regions might support the beneficial effects of meditation reported by practitioners. Detailed knowledge of the neurobiological mechanisms underlying the benefits of meditation training is indispensable for the targeted application of such techniques in the treatment of patient populations.

Keywords

Meditation, training, self-regulation, neuroplasticity, neuroimaging

Einführung

Seit den ersten EEG-Studien an indischen Yogis und japanischen Zen-Mönchen in den 50er- und 60er-Jahren des letzten Jahrhunderts [1, 2] hat sich die wissenschaftliche Konzeption von Meditation erheblich gewandelt. Ging es anfänglich noch darum, exotische Phänomene außergewöhnlicher Bewusstseinszustände zu untersuchen, trat in den Siebzigerjahren zunehmend der Aspekt der Entspannung („relaxation response“ [3]) in den Vordergrund. Obgleich Meditation inzwischen als Entspannungsverfahren mit nachgewiesener Wirksamkeit gelten kann [4, 5], wird immer deutlicher, dass es sich um verschiedene Methoden der Selbstregulation mit einem erheblich weiteren Wirkungsspektrum handelt. Heutzutage werden Meditationstechniken als Methoden der geistigen Schulung („mental training“ [6]) verstanden, mit deren Hilfe gezielt das vegetative Nervensystem („Entspannung“), die Aufmerksamkeit („Konzentration“, „Achtsamkeit“) und die Emotionen („Akzeptanz“, „Mitgefühl“) reguliert werden können [7].

Selbstregulation durch Meditation – Effekte auf die Hirnstruktur

Eine maßgebliche Rolle bei dieser Entwicklung kommt den modernen bildgebenden Verfahren zu, die es ermöglichen, die Hirnaktivität und Hirnstruktur von Meditierenden mit derjenigen von Kontrollpersonen zu vergleichen und Unterschiede sichtbar

zu machen. Erkenntnisse über die Formbarkeit des Zentralnervensystems („Neuroplastizität“) und die Auswirkungen intensiver Übung lassen erwarten, dass die im Zuge der Meditationspraxis trainierten geistigen Funktionen verbessert werden und dass dies mit messbaren morphologischen Veränderungen in spezifischen Hirnregionen einhergeht. Verschiedene Studien der letzten Jahre haben versucht, mittels struktureller Kernspintomographie diejenigen Hirnregionen zu identifizieren, in denen Meditierende unterschiedliche Maße der grauen Substanz aufweisen (i. e. verstärktes Volumen, erhöhte Dichte, dickere Kortexschicht) als Nicht-Meditierende [8–13]. Die verschiedenen Studien zeigten recht widersprüchliche Ergebnisse, und es wurden viele unterschiedliche, aber auch einige gemeinsame Hirnregionen identifiziert. In Abbildung 1 sind grob schematisch jene Hirnregionen dargestellt, in denen mindestens eine der Studien einen Unterschied zwischen Meditierenden und Nicht-Meditierenden fand. Aus verhaltensmedizinischer Sicht besonders interessant erscheinen jene Regionen, die mit der Selbstwahrnehmung und Regulation des vegetativen Nervensystems verbunden sind. So fanden zwei Studien, dass der rechte Inselcortex von Meditierenden dicker war [8] bzw. eine höhere Dichte grauer Substanz aufwies [10]. In diesem Areal wird eine Meta-Repräsentation der viszeralen Afferenzen, des „gefühlten Leibes“ gebildet [14]. Es

✉ Dr. Ulrich Ott
Bender Institute of Neuroimaging
Justus Liebig Universität Gießen
Otto-Behaghel-Str. 10H

D-35394 Gießen
E-Mail: ott@bion.de
Tel.: +49 (0) 6 41 / 9 92 63 42
Fax: +49 (0) 6 41 / 9 92 63 09

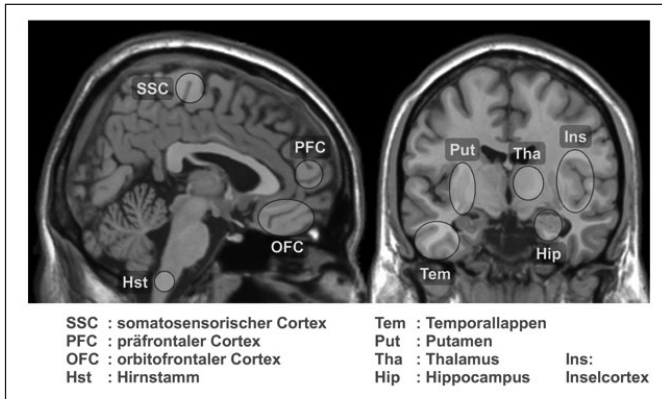


Abb. 1: Grob schematische Darstellung derjenigen Hirnstrukturen, in denen mindestens eine der veröffentlichten Studien Unterschiede zwischen Meditierenden und Nicht-Meditierenden identifizierte

wird vermutet, dass die untersuchten Meditierenden, die vor allem den „Body Scan“ praktizierten, bei dem die Aufmerksamkeit systematisch durch den Körper geführt wird, über eine verfeinerte Wahrnehmung von körperlichen Empfindungen verfügten. Eine dänische Studie fand eine größere Dichte grauer Substanz im Hirnstamm, genauer im Nucleus tractus solitarius und im dorsalen motorischen Kern des Vagus [12]. Die Autoren der Studie verweisen auf die Rolle dieser Kerne für die Regulation der Atmung und vermuten, dass die langjährige Praxis der Probanden zu einer höheren Stressresistenz, stabileren Aufmerksamkeit und einem Gefühl der inneren Ruhe geführt habe. Ebenfalls in zwei Studien wurde bei Meditierenden eine größere Dichte grauer Substanz im orbitofrontalen Cortex gefunden [11], bzw. es wurde gefunden, dass mit zunehmender Meditationserfahrung diese Region eine höhere Dichte grauer Substanz aufweist [10]. Diese Struktur spielt bei emotionalen Lernprozessen eine wichtige Rolle, insbesondere bei Erwerb und Abruf neuer Reaktionen auf unangenehme Situationen. So zeigen Patienten, denen es im Rahmen einer Therapie gelingt, ihre phobischen Ängste zu überwinden, dort eine verstärkte Aktivität. Für die Förderung und Erhaltung der geistigen Flexibilität durch Meditation sprechen zwei Studien, in denen der typische alters-

bedingte Abbau der grauen Substanz in der Gruppe der Meditierenden nicht gefunden wurde [8, 9] und sich in einem Aufmerksamkeitstest auch keine Abnahme der Leistungsfähigkeit in der Meditationsgruppe zeigte [9]. In Tabelle 1 sind die Ergebnisse der erwähnten Studien nochmals im Überblick dargestellt. Bei den bisher genannten Studien handelt es sich durchweg um Querschnittsstudien, die nur einen Gruppenvergleich zu einem Zeitpunkt beinhalteten. Somit kann der gefundene Unterschied zwischen Meditierenden und Kontrollpersonen nicht eindeutig dem Training der Meditierenden zugeschrieben werden – diese Unterschiede hätten bereits vor Beginn der Meditation bestehen können. Es existiert inzwischen jedoch eine erste Längsschnittstudie, die eine kausale Wirkung eines achtsamkeitsbasierten Meditationskurses auf die graue Substanz nachweisen konnte [15, 16]. Als Intervention diente das „Mindfulness-based Stress Reduction“-Programm [17], dessen Teilnehmer über acht Wochen Meditation und Yoga in wöchentlichen Sitzungen erlernen und täglich zu Hause für ca. 45 Minuten praktizieren sollen. Nur bei den Kursteilnehmern und nicht bei den Personen auf der Warteliste zeigte sich nach acht Wochen unter anderem eine Verdichtung der grauen Substanz im Hippocampus. Diese Struktur ist Teil des limbischen Systems, wichtig für das Gedächtnis und die Regulation der Erregung in emotionalen Situationen. Bei einem dauerhaft hohen Stressniveau und hoher Cortisol-Ausschüttung kommt es dort zu einer Abnahme der grauen Substanz. Umgekehrt ist es offensichtlich möglich, durch Meditation den Stress zu reduzieren und damit das neuronale Wachstum in dieser Region zu fördern. Eine weitere Studie, die auf die erstaunliche Plastizität des Nervensystems hinweist, wurde vor Kurzem von einer chinesisch-amerikanischen Forschungsgruppe veröffentlicht [18]. Hier diente als Intervention ein „Integrative Body-Mind Training“ (IBMT), das körperliche Entspannung, Imaginationsübungen und Achtsamkeitstraining in Kombination mit ausgewählter Musik beinhaltet, um Körper und Geist in eine harmonische Balance zu versetzen und einen meditativen Zustand zu erreichen. Die Autoren betonen, dass die Methode auf der traditionellen chinesischen Medizin beruhe [19]. Gemessen wurde in dieser Studie nicht die graue Substanz, in der die Zellkörper der Nervenzellen liegen, sondern die weiße

TABELLE 1		Ergebnisse von Studien, die Meditierende mit Kontrollpersonen verglichen	
Hirnregion	Studien	Training	Funktionen
Rechter Inselcortex	[8, 10]	Achtsame Wahrnehmung körperlicher Empfindungen (Atemachtsamkeit, Body-Scan)	Metarepräsentation des gefühlten Leibes
Orbitofrontaler Cortex	[11]	Übung in Gleichmut und im Abbau automatischer affektiver Reaktionen	Emotionsregulation, neue Reaktionen auf unangenehme Reize
Rechter Hippocampus	[10, 11]	Körperliche Entspannung und wache Aufmerksamkeit, Gedanken und Emotionen beobachten; flexibles, angemessenes Reagieren	Gedächtnis, emotionale Bewertung von Situationen, Regulation der Erregung
Linker inferiorer Temporalgyrus	[10, 11]	Erlebnisqualitäten tiefer Meditationserfahrungen	Gefühle der Präsenz, Freude und Verbundenheit
Rechter Thalamus	[11]	Fokussieren und Halten der Aufmerksamkeit auf einem Meditationsobjekt	Weiterleitung von Sinnesinformationen in den Cortex
Linkes Putamen	[9]	Achtsamkeit in der Gegenwart halten, Verharren in einer statischen Körperhaltung	Aufrechterhaltung der Aufmerksamkeit und die Bewegungssteuerung
Hirnstamm (nucleus tractus solitarius)	[12]	Stimulation autonomer Regelkreisläufe durch tiefes und regelmäßiges Atmen	Regulation von Atmung und Herz-Kreislauf-System

Substanz, die aus Nervenleitungen besteht. Mithilfe eines speziellen Verfahrens (diffusion tensor imaging) konnte gezeigt werden, dass sich die Integrität und Effizienz der Nervenfasern, die den anterioren cingulären Cortex mit anderen Strukturen verbinden, bereits nach zwei Monaten mit insgesamt elf Stunden Training verbessert hatten.

Schlussfolgerungen

Die vorgestellten Studien illustrieren die Fortschritte der neurobiologischen Forschung, die es uns heute erlauben, die Auswirkungen meditativer Übungen auf das Zentralnervensystem zu messen und sichtbar zu machen. Viele der weitverbreiteten traditionellen Meditationsmethoden werden in den kommenden Jahren untersucht werden, um neuronale Korrelate der subjektiven Veränderungen zu bestimmen. Auf diese Weise wird zunehmend besser erklärbar, auf welche Weise sie zu einem gesteigerten Wohlbefinden, einer verbesserten Körperwahrnehmung und Selbstregulation führen.

Bei vielen psychischen Störungen bestehen auf neuronaler Ebene Defizite in spezifischen Hirnregionen und in der Konnektivität der funktionellen Netzwerke im Gehirn. Je mehr über die Wirkungen meditativer Verfahren bekannt ist, desto besser lassen sich maßgeschneiderte Interventionen für bestimmte Störungen entwickeln und anwenden. Die Mind/Body-Medizin kann darauf hoffen, empirische Evidenz für die Wirksamkeit ihrer Verfahren zu sammeln und traditionelle Lehren mit modernen neurobiologischen Erklärungsmodellen in Einklang zu bringen.

Literatur

1. Das NN, Gastaut H. Variations de l'activité électrique du cerveau, du coeur et des muscles squelettiques au cours de la méditation et de l'extase yogique. *Electroencephalogr Clin Neurophysiol Suppl.* 1955;6:211–9
2. Kasamatsu A, Hirai T. An electroencephalographic study on the zen meditation (zazen). *Psychologia.* 1969;12:205–25
3. Beary JF, Benson H. A simple psychophysiological technique which elicits the hypometabolic changes of the relaxation response. *Psychosom Med.* 1974;36:115–20
4. Grawe K, Bernauer R, Donati F. *Psychotherapie im Wandel – von der Konfession zur Profession.* Göttingen: Hogrefe, 1994
5. Ott U. Meditation. In: Petermann F, Vaitl D, eds. *Entspannungsverfahren.* Das Praxishandbuch (4. Aufl.). Weinheim: Beltz, 2009:132–42
6. Barinaga M. Studying the well-trained mind. *Science.* 2003;302:44–6
7. Ott U. Meditation für Skeptiker. München: O. W. Barth, 2010
8. Lazar SW, Kerr CE, Wasserman RH et al. Meditation experience is associated with increased cortical thickness. *Neuroreport.* 2005;16:1893–7
9. Pagnoni G, Cecik M. Age effects on gray matter volume and attentional performance in Zen meditation. *Neurobiol Aging.* 2007;28:1623–7
10. Hölzel BK, Ott U, Gard T et al. Investigation of mindfulness meditation practitioners with voxel-based morphometry. *Soc Cogn Affect Neurosci.* 2008;3:55–61
11. Luders E, Toga AW, Lepore N, Gaser C. The underlying anatomical correlates of long-term meditation: Larger hippocampal and frontal volumes of gray matter. *Neuroimage.* 2009;45:672–8
12. Vestergaard-Poulsen P, van Beek M, Skewes J et al. Long-term meditation is associated with increased gray matter density in the brain stem. *Neuroreport.* 2009;20:170–4
13. Grant JA, Courtemanche J, Duerden EG et al. Cortical thickness and pain sensitivity in zen meditators. *Emotion* 2010;10:43–53
14. Craig AD. How do you feel – now? The anterior insula and human awareness. *Nat Rev Neurosci.* 2009;10:59–70
15. Hölzel BK, Carmody J, Evans KC et al. Stress reduction correlates with structural changes in the amygdala. *Soc Cogn Affect Neurosci.* 2010;5:11–7
16. Hölzel BK, Carmody J, Vangel M et al. Mindfulness practice leads to increases in regional brain gray matter density. *Psychiatry Res Neuroimaging.* 2011;191:36–42
17. Kabat-Zinn J. *Gesund durch Meditation: Full Catastrophe Living.* München: O. W. Barth, 2011
18. Tang Y, Lu Q, Geng X et al. Short-term meditation induces white matter changes in the anterior cingulate. *Proc Natl Acad Sci U S A.* 2010;107:15649–52
19. Online: <http://www.yi-yuan.net/english/pdf/IBMT%20Introduction.pdf> [abgerufen am 9. Mai 2011]